Lane Medical Library

Untersuchungen

über den

weissen Infarct der Placenta.

Inaugural-Dissertation

zur

Erlangung der Doctorwürde

in der gesammten Medicin,

welche

mit Genehmigung der hohen medicinischen Facultät

der

vereinigten Friedrichs-Universität Halle-Wittenberg

nebst beigefügten Thesen

am Donnerstag den 16. November 1882, Vorm. 10 Uhr

öffentlich vertheidigen wird

Heinrich Hoffmann

aus Halle a/S.

Referent: Professor Dr. Ackermann.

Opponenten:

O. Rohrschneider, pract. Arzt.

W. Quicken, cand. med.

Halle a/S.,

Heynemann'sche Buchdruckerei.

(J. Fricke & F. Beyer).

1882.

Imprimatur:

R. OLSHAUSEN

h. t. decanus.

Seinen lieben Eltern

zugeeignet

vom

Verfasser.

Verzeichniss der benutzten Literatur.

Litten, M., Untersuchungen über den hämorrhagischen Infarct und über die Einwirkung arterieller Anämie auf das lebende Gewebe. Berlin 1879.

Fränkel, E., Ueber Placentarsyphilis — Credé und Spiegelberg, Archiv für Gynaekologie. Band V.

Cohnheim, J., Allgemeine Pathologie. Berlin 1877.

Hermann, L., Grundriss der Physiologie des Menschen. Berlin 1874.

Guillebeau, A., Histologie der hämorrhagischen Infarcte in Milz und Niere. Inaugural-Dissertation. Bern 1880.

Weigert, C., Ueber die pathologischen Gerinnungsvorgänge. Virchow's Archiv für pathologische Anatomie. 1880. Band 79.

Jassinsky, P., Zur Lehre über die Structur der Placenta. Virchow's Archiv für pathologische Anatomie. Band 40.

Maier, R., Ueber Bindegewebsentwickelung in der Placenta. Virchow's Archiv für pathologische Anatomie. Band 45.

Die Thatsache, dass das Blut in den Gefässen des Menschen und der Wirbelthiere bei Lebzeiten lebender Wesen unter bestimmten Bedingungen gerinnt, war schon längst bekannt, ehe man die Bedingungen dafür selbst kannte. Brücke war der erste, welcher zeigte, dass der lebenden Gefässwand gewisse gerinnungswidrige Eigenschaften zukämen, die eine Fibrinbildung innerhalb des Gefässlumens nicht zuliessen. Worin diese beständen, blieb unerklärt. Man glaubte dann ferner, dass nach Aufhebung der Einwirkung der lebenden Gefässwand, das Blut in der Weise geränne, dass der nicht organisirte Theil desselben, das Blutplasma, sich in Fibrin und Blutserum trennte.

In neuerer Zeit nun hat der Gegenstand durch die Arbeiten Alexander Schmidt's eine neue und wichtige Aufklärung erhalten. Schmidt wies nach, dass die Gerinnung des Blutes unter Einwirkung eines Fermentes zu Stande käme, welches an die weissen Blutkörperchen gebunden sei, und dass dasselbe beim Absterben der letzteren frei würde. Somit bestände die gerinnungswidrige Eigenschaft der lebenden Gefässwand darin, dass sie den Zerfall der weissen Blutkörperchen verhindere. Es entsteht also nach Alex. Schmidt durch den Tod der letzteren ein Ferment, welches zusammen mit der sogenannten fibrinogenen und der gleichzeitig im Blute vorhandenen fibrinoplastischen Substanz, die Gerinnung bewirkt.

Für nähere Angaben über die Art und Weise, auf welche die beiden genannten Substanzen dargestellt werden, sowie für die weiteren und eingehenderen Resultate der Schmidt'schen Forschungen ist hier nicht der Platz. Es kann sich hier nur um die Anwendung derselben auf zahlreiche Fragen der Pathologie, sowie speciell auf unseren vorliegenden Fall handeln.

Die vorliegende Arbeit hat die Aufgabe, einige Aufklärung zu verschaffen über das Wesen und die Entstehung des sogen. weissen (nicht hämorrhagischen) Infarctes in der Placenta. Es ist diese Form des Infarctes in neuester Zeit in strengen Gegensatz zu dem blutigen rothen oder hämorrhagischen Infarct gesetzt worden. Früher hat man ganz allgemein den weissen Infarct für eine spätere Entwicklungsstufe des hämorrhagischen gehalten. Endlich ist das vorliegende pathologische Product auch mit Erkrankungen der Placenta, wie z. B. mit der sogen. Placentitis fibrosa, d. h. einer Bindegewebswucherung zwischen den Zotten und innerhalb derselben in Zusammenhang gebracht worden.

Die hauptsächlichsten der bestehenden Theorien sollen nun im Vorliegenden der Reihe nach erörtert und mit dem macroscopischen, sowie microscopischen Befunde der von mir untersuchten Präparate, deren Ueberlassung ich der Güte des Herrn Prof. Dr. Ackermann verdanke, verglichen werden.

Um direct auf den Gegenstand selber einzugehen, so handelt es sich hier um derbe, schwielig anzufühlende circumscripte Partien in der Placenta von etwa Erbsen- bis Taubenei-Grösse und von sehr unregelmässigen Formen. In der Regel setzen sich dieselben mit längeren oder kürzeren strahligen Ausläufen in die Umgebung fort, besitzen aber im übrigen ausserordentlich verschiedene Formen. Sie sind nämlich bald mehr kugelig oder eiförmig, bald mehr keilförmig, bald auch stark abgeplattet und finden sich entweder mehr an der fötalen oder mehr an der uterinen Fläche der Placenta oder auch mitten im Gewebe derselben, so dass sie weder an diese noch an jene unmittelbar heranreichen. Sie zeigen an Alkoholpräparaten — frische Placenten zu untersuchen hatte der Verfasser keine Gelegenheit — eine schmutzig weisse, graue bis grau-weisse Farbe und setzen dem Messer beim Schneiden zum Theil einen ziemlich beträchtlichen Widerstand entgegen. Während sich in der Umgebung vollständig normales Placentargewebe vorfindet, kann man macroscopisch in den betreffenden Stellen keinerlei Structur mehr unterscheiden. Nur hie und da ist eine lichte Streifung und Schichtung erkennbar, wie man sie z. B. in Thromben vorfindet. Zugleich sei im Voraus bemerkt, dass sich an sehr vielen Stellen

ausserhalb der Infarcte eine bedeutende Bindegewebswucherung um die Gefässe vorfindet. Hinsichtlich der Anzahl der erkrankten Partien ist noch zu erwähnen, dass dieselben verschieden häufig über das Placentargewebe verbreitet sind. Theilweise ist das ganze Gewebe von ihnen wie durchsäet, theilweise finden sie sich nur ganz vereinzelt vor.

Fragen wir nun nach der Deutung der betreffenden Stellen, so ist hier eine ganze Reihe von Erklärungen möglich. In der That ist auch der Gegenstand von den verschiedenen Autoren in ganz verschiedener Weise interpretirt worden.

Sei mir gestattet hier zunächst auf eine Arbeit von Rudolf Maier näher einzugehen.

Der genannte Autor weist die in Rede stehenden Vorkommnisse unter die Erkrankungen der Placenta und meint, dass es sich hier um eine Bindegewebsentwickelung mit dem Ausgange in bleibende Gewebsbildung und Induration handle, wie sich dieselbe auch in andern Organen vorfände. Was den Ausgang der Erkrankung anbelangt, so herrschten auch hier dieselben Vorgänge, wie in Lunge, Leber u. s. w., d. h. die Entwickelungen träten bald nur vereinzelt, bald auf das ganze Organ verbreitet vor, bald wären die Schrumpfungen des Organs an der Peripherie, bald im Inneren des Placentargewebes zu finden. Durch den Druck des neugebildeten Bindegewebes schwinde das eigentliche Parenchym der Placenta und das ganze Organ verkleinere sich durch Verlust der normalen Gewebstheile sowohl, als durch die entstehenden regressiven Metamorphosen, welche die Neubildungen später erlitten. Woher stammt nun das neugebildete Bindegewebe? Verf. geht, um dies zu erörtern, auf den Bau der Placenta im Allgemeinen ein und sagt, dass ein Bindsgewebegerüst, wie dasselbe in andern Organen, als Gehirn, Leber, Nieren u. s. w. zu finden sei, sich hier nicht vorfände. Vielmehr sei in dem eigentlichen Parenchym nur wenig Bindegewebe vorhanden und träte nur spärlich als Intercellulargewebe zwischen den Parenchymzellen und als Zwischengewebe in den Gefässbalken auf. Verf. schliesst sich dann weiter den Arbeiten von Simpson und Scanzoni, die als Ursache der Bindegewebsentwicklung eine Entzündung der Placenta mit Exsudat annehmen

insofern an, als er den Process ebenfalls als einen entzündlichen bezeichnen zu müssen glaubt. Dagegen weicht er in der Auffassung der Entwickelung des Processes ab. Er istder Ansicht, dass die röthlichen Heerde mit glänzender Schnittfläche und homogenem Aussehen nicht als Ausgänge eines entzündlichen Exsudats zu deuten, sondern hervorgebracht seien: „durch das (röthliche) Granulationsstadium des jungen Bindegewebes, das aus dem alten Zwischengewebe sich entwickelt und das in demselben Maasse sich entfärbt, grau und endlich weiss wird, als es sich consolidirt und ein festes, derbes, endlich sehniges Gefüge bekommt.“ Verfasser geht dann weiter ein auf die Grösse der bindegewebigen Heerde und auf ihren Verlauf. Er meint, dass grössere Heerde durch Zusammenfliessen von kleineren entstehen könnten, dass aber auch manchmal die ersten Veränderungen in der Decidua serotina zu suchen seien und dass diese Haut dann den Ausgangspunkt für den mehr und mehr nach der Mitte der Placenta fortschreitenden Process abgäbe. Die Decidua verwachse hierbei mit dem veränderten Placentargewebe vollständig. Die isolirt vorkommenden Heerde stellt er dann mit ähnlichen in der Leber vorkommenden Schwielenbildungen in Parallele. Weitere Analogien, hinsichtlich der Aetiologie (z. B. Syphilis), habe er nicht nachweisen können. Ueberhaupt herrsche hinsichtlich der Aetiologie noch Unklarheit, wie er denn auch die Hämorrhagie als Ausgangspunkt der bindegewebigen Induration nur in den seltensten Fällen als ätiologisches Moment bezeichnen möchte. Verfasser wendet sich nun weiter zu denjenigen Formen der Bindegewebsentwickelung, die von anderen als den bisher erwähnten Ursachen ausgehen. Als eine solche bezeichnet er die Placentitis adhäsiva, die sowohl auf einzelne Gefässe beschränkt, als auch in circumscripter Knötchenform auftreten könnte. Machte man in solchen Fällen Durchschnitte durch die Placenta, so erblicke man derbe, grauweisse Heerde, die entweder eine scharfe Umgrenzung besässen, oder sich in normalem Placentargewebe wieder verlören. Einzelne Partien derselben wären auffallend derber und enthielten jedesmal ein feines Loch, nämlich ein durchschnittenes Gefäss, um welches herum eine durch das Microscop nachzuweisende Bindegewebswucherung stattgefunden hätte.

In der Umgebung der Gefässe sehe man ferner unter anderem auch Zotten, die durch Druck und Abschnürung atrophisch geworden wären. Es handle sich also alles in allem hier um eine Periarteriitis nodosa, d. h. um eine Hypertrophie und Induration der äusseren Gefässschicht, die bis auf einen gewissen Punkt in der Umgebung weiter gewuchert sei. Auch des Vorkommens kleiner Cysten wird hier gedacht. Weiterhin können nun auch grössere Stämme von Arterien befallen werden und es träte dann die Bindegewebswucherung nicht in Form einzelner abgesetzter Knoten, sondern als gleichmässige Verdickung im ganzen Laufe auf. Hierbei sollen besonders dicke, weisse Stränge auffallen, die sich dichotomisch theilen und in kleine, feine Endästchen, überall mit dem benachbarten Gewebe verknüpft, zerfallen, die gegen die Nabelschnur verlaufen. Es sind dies nach Maier's Ansicht Verästelungen der Nabelarterie. Auf Querschnitten erkennt man in der Mitte jedes Gefässes ein kleines, feines Loch. Die Veränderungen haben vorzüglich in der äusseren und mittleren Gefässhaut ihren Ursprung und bestehen vorzugsweise in einer durch gleichmässige Hypertrophie der äusseren Zellhaut bedingten Wucherung von Bindegewebe. Das letztere hängt durch zahlreiche feine Ausläufer mit dem umgebenden Placentargewebe schwach zusammen. Die tunica media ist meistens in ein dichtes, fast homogenes Bindegewebe umgewandelt. Das Muskelgewebe ist nur noch spärlich vorhanden. Die hieraus resultirenden Veränderungen bestehen nach Maier in Anämie und Ernährungsstörung der Zotten; sodann aber bedingen dieselben auch Gefahren für die Frucht. Verfasser geht dann hier noch auf Vergleiche zwischen der hier vorliegenden diffusen Periarteriitis und ähnlichen Veränderungen in anderen Organen ein.

Soweit gestalten sich in kurzem Abriss die Befunde der Rudolf Maier'schen Untersuchungen.

Ich komme nun zu einem Vergleich zwischen den Resultaten des genannten Forschers und den von mir gewonnenen. Die Unterschiede bestehen hauptsächlich in der Aetiologie und den Ergebnissen der microscopischen Untersuchung der in Rede stehenden Dinge.

Es ist meiner Ansicht nach dem Verfasser nicht beizu-

stimmen, wenn er annimmt, dass sich das Bindegewebe von den Gefässen aus in der Weise entwickelt, dass es, wie er sagt, die Zotten comprimire und zum Schwund derselben führe. Es scheint mir vielmehr der Vorgang ein ganz anderer zu sein. Zunächst nämlich zeigt die microscopische Untersuchung meiner Präparate, dass, ausser einer allerdings ebenfalls zu constatirenden Bindegewebswucherung um die Gefässe herum, viele Stellen die charakteristischen Merkmale einer theils beginnenden, theils schon ziemlich weit vorgeschrittenen Necrose an sich tragen. Die Zotten sind in verschiedenem Grade dem Gewebstode anheimgefallen. An manchen Stellen haben sie bei der Tinction zum Zweck der microscopischen Untersuchung gar keinen Farbstoff mehr angenommen und erscheinen blass, mit undeutlichen Conturen und zeigen ein feinmaschiges Grundgewebe. An anderen Stellen haben sie noch leidlich Farbstoff aufgenommen. Ueberall aber zeigt sich die für die Necrose so charakteristische Veränderung, auf die zuerst von Virchow schon vor langen Jahren hingewiesen wurde, nehmlich der Kernschwund. Wegen der grossen Wichtigkeit des Nachweises gerade dieser Veränderung wurde als Färbemittel das Alauncarmin gewählt, welches die Kerne ganz intensiv roth färbt.*) Hin und wieder sieht man in der Nähe der mehr oder weniger necrotischen Partien auch Stellen, an denen das Placentargewebe noch so gut wie ganz erhalten ist. Die Gefässlumina sind — wie dies auch von Rudolf Maier beschrieben wird — an Querschnitten von einem bindegewebigen Ringe umgeben und bedeutend verengert, ja zum Theil gänzlich verschlossen. Blutextravasate sieht man nur sehr selten und auch dann nur in sehr geringem Umfange. Von regressiven Metamorphosen sind an den betreffenden Stellen noch sichtbar der körnige Zerfall der Zellen und theilweise fettige Entartung. Auch Fettkrystalle, die sich indess

*) Nachdem die Placenten vorher in Müller'scher Flüssigkeit und in Alkohol erhärtet waren, wurden theils feine Schnitte einzeln gefärbt und untersucht, theils grössere Stücke in toto gefärbt und dann geschnitten. Als Färbemittel diente grossentheils das von Grenacher als die Kerne besonders färbende Alauncarmin, als Einschliessungs-Flüssigkeit theils Glycerin, theils Canadabalsam.

wohl erst nachträglich in den Präparaten entwickelt haben, konnte ich hie und da nachweisen.

Es erhellt hieraus, dass in den betreffenden Stellen unzweifelhaft die Circulation beschränkt oder erloschen ist und dass sie dem örtlichen Gewebstode anheimgefallen sind. Die genannten, hierfür charakteristischen Erscheinungen vermochte ich in wechselnder Stärke an sämmtlichen von mir angefertigten Schnitten nachzuweisen.

Es drängt sich nun die Frage auf, woher es hier zum Gewebstod gekommen, woher die örtliche Necrose stammt? Dass es sich nicht nur um eine Bindsgewebswucherung, die zu einer blossen Anämie der Zotten führt, handeln kann, wie dies Rudolf Maier annimmt, scheint mir ersichtlich. Sollte das verhältnissmässig geringe neugebildete Bindegewebe um die Gefässe, welches stets einen ganz circumscripten Raum um die letzteren annimmt, die Veranlassung zur Necrose in der Weise abgeben, dass es durch fortschreitende Wucherung das Placentargewebe comprimirt? Das dürfte doch nicht anzunehmen sein, besonders da von einer Compression der Zotten nicht die Rede ist — indem letztere vielmehr in Form und Grösse ziemlich gut erhalten sind und sich in microscopischer Hinsicht von den normalen nur durch den Kernschwund, sowie durch das blasse farblose Aussehen unterscheiden — ja vielmehr die Zotten, wie in allen von mir angefertigten Präparaten zu sehen, nicht nur nicht comprimirt, sondern auseinandergedrängt erscheinen. Ich glaube hier den wahren Grund der Necrose in etwas ganz anderem suchen zu müssen, nämlich darin, dass durch die Bindegewebswucherung um die Gefässe das Lumen der letzteren comprimirt und so die Circulation zum Theil herabgesetzt, zum Theil gänzlich aufgehoben ist. Auf diese Weise ist eine Ernährung des um den betreffenden District liegenden Gewebes unmöglich geworden. Diese sogen. Periarteriitis nodosa zeigt sich nicht allein an den kleineren, sondern vielmehr auch in oft bedeutender Ausdehnung an den grösseren Arterien, die sich von der Art. umbilicalis aus verzweigen.

Wir würden es demgemäss hier mit einer entweder durch Blutaustritt aus den Gefässen in die Gewebe, oder durch arterielle Anämie bedingten Infarctbildung zu thun haben,

wie dieselbe auch in anderen Organen bereits beschrieben worden ist.

Es dürfte daher wohl angemessen erscheinen in Rücksicht auf die bestehenden Analogien mit ähnlichen Gebilden in Lunge, Milz, Niere u. s. w., auf die Erklärungen welche dieselben in den genannten Organen erfahren haben, etwas näher einzugehen. — Es sind nämlich, wie bereits Eingangs erwähnt, zwei Arten von Infarcten streng auseinander zu halten, nämlich die hämorrhagischen, d. h. die durch Blutaustritt in die Gewebe entstandenen, und diejenigen, welche durch mangelnden Zufluss von Blut mit darauf folgender Necrose der Gewebe entstanden sind und welche man als weisse bezeichnet hat. Die letzteren hat man früher fälschlich für entfärbte hämorrhagische gehalten und als solche beschrieben. Die sogen. hämorrhagischen Infarcte entstehen nach Cohnheim durch combinirte Wirkung der Anschoppung durch rückläufigen Venenstrom und der abnormen, durch arterielle Ischaemie herbeigeführten Durchlässigkeit der Capillar- und Venenwandungen. Das Blut tritt dann durch die Wandungen der Capillaren und Venen aus und ergiesst sich in das umliegende Gewebe.

Die auf diese Weise entstandenen hämorrhagischen Infarcte sind nun in den verschiedensten Organen beschrieben worden. Auch auf dem Wege des Experimentes hat man dieselben erzeugt. In letzterer Beziehung liegt mir namentlich eine Arbeit von Litten vor, auf die ich etwas näher eingehen möchte, da die hier beschriebenen Verhältnisse für das Wesen des Placentar-Infarctes von grosser Bedeutung sind. Der Schwerpunkt dieser Arbeit liegt in dem Verhalten der Circulation in der Niere, der Lunge etc. und in der dadurch bedingten Art des Infarctes.

Litten geht von den sogen. Endarterien aus, wie sie nach Cohnheim in Lunge, Milz, Gehirn und Netzhaut vorkommen sollen, und weist nach, dass die Arterien in den drei erstgenannten Organen den Namen Endarterien nur in so fern verdienen, als ihre Verästelungen innerhalb der genannten Organe streng nach dem Typus der Entarterien vor sich gehen, indem die Aeste derselben nirgens durch arterielle Anostomosen, sondern ausschlieslich durch Verbindung der

betreffenden Capillargefässnetze communiciren. Den Anspruch auf den Namen „Endarterien“ könnte man für sie jedoch strenggenommen deshalb nicht erheben, weil die genannten Organe ausser durch die Hauptgefässe noch von anderen (capsulären Gefässen) mit arteriellem Blut versorgt würden. Von Wichtigkeit sei dies für die hämorrhagischen Infarcte deshalb, weil das Zustandekommen der letzteren nach der jetzigen Lehre an das Vorhandensein der Endarterien geknüpft sei. Unterbinde man nehmlich das Vas afferens und eferens in Niere, Milz oder Lunge, so nähmen diese Organe trotzdem noch an Gewicht, Volumen und Blutgehalt zu. Durch diese Collateralen allein kann das Organ allerdings nicht ernährt werden, dagegen spielen sie eine bedeutende Rolle bei der Infarctbildung. Verfasser weisst dann die Ansicht, dass die Infarcirung durch einen rückläufigen Venenstrom zu Stande käme, dadurch zurück, dass nach seinen Versuchen derselbe wegen des Vorhandenseins der Collateralen nicht entstehen könne. Ja, er tritt sogar nicht einmal bei Ausschaltung sämmtlicher zuführenden Arterien auf. In letzterem Falle blieb auch die Infarcirung des Organs aus. Es geht daraus hervor, dass das bei Verschluss der Hauptarterie durch die Collateralen einfliessende Blut, unfähig das Blut durch die Vene auszutreiben, sich in den Capillaren und Venenanfängen anhäuft. Es kann mithin das den Infarct bildende Blut nicht aus dem rückläufigen Venenblut entstehen, sondern es muss die Infarctbildung auf anderem Wege zu Stande kommen.

Die nach Verschluss der Hauptarterie zu Stande kommende Anschoppung ist nämlich nach Litten nicht venösen, sondern arteriellen Ursprunges, da das durch die vorhandenen Collateralen kommende Blut zwar noch unter einem höheren Druck steht als das venöse, jedoch unter einem viel zu geringen, um sich durch die Capillaren hindurchpressen zu können, und ausserdem auch sich nun auf das gesammte Capillargebiet des ganzen Organs verbreiten muss. Die Folge des hohen Blutdruckes in den Capillaren ist ein Austritt von Serum und rothen Blutkörperchen aus denselben, es findet eine Blutung per diapedesin, keine Gefässzerreissung, statt. Litten glaubt daher: „Den Schwerpunkt des ganzen Vorganges

in eine Behinderung der Circulation verlegen und die Ursache der Blutung in einer mechanischen Veränderung der Gefässwand suchen zu müssen.“ Die Cohnheim'sche Ansicht, dass die eine Zeit lang nicht regelmässig von Blut durchströmten Capillaren eine Schädigung ihrer Wandung erlitten, und dass nun Hämorrhagien einträten, sobald das Blut rückläufig von der Vene in das bis dahin ischämische Gefässgebiet einträte, weist der Verfasser dadurch zurück, dass er sagt, dass einmal von einem rückläufigen Venenstrom hier nicht die Rede sei und dass zweitens eine Schädigung der Gefässwand in der Zeit nicht eintreten könne, innerhalb welcher der hömorrhagische Infarct bereits entstanden wäre. Man könne beispielsweise eine Ligatur viel länger liegen lassen, als nach Cohnheim zu einer Desintegration der Gefässwand nothwendig sei, ohne dass die letztere auch nur irgend wie verletzt sei. Denn nach Lösung der Ligatur erfolge trotz des vollen arteriellen Druckes keine Blutung in das Gewebe.

Litten kommt dann zur Betrachtung der Verhältnisse bei den mit wirklichen Endarterien versehenen Organen, nehmlich Gehirn und Netzhaut, und sagt, dass hier eine Infarctbildung bei Arterienverschluss nur in Folge eines durch Husten, starke Exspiration, Contraction der Bauchmuskulatur herbeigeführten rückläufigen Venenstromes entstehen könne. Die Infarcte in diesen Organen seien vielmehr fast immer arteriellen Ursprunges. Die Folge des einfachen Arterienverschlusses, ohne venösen Rückstrom sei nur eine anämische Necrose. Ebenso seien die Blutungen, welche den hämorrhagischen Infarct bildeten, in Organen, die mit klappentragenden Venen versehen seien, arteriellen Ursprungs.

Von diesen hämorrhagischen Infarcten sind nun zu unterscheiden die früher fälschlich als „entfärbte hämorrhagische“ bezeichneten weissen Heerde die in Milz und Niere vorkommen und auf anämischen Necrosen beruhen. Litten stellte dieselben auf künstlichem Wege dar, indem er die Versuchsthiere, z. B. Kaninchen, deren Art. venalis er zwei Stunden abklemmte, noch zwanzig Stunden nach Lösung der Ligatur weiter fortleben liess. Es zeigt sich dann eine Veränderung der Epithelien, welche in einer Gerinnung mit Kernschwund besteht. Diese sogenannte primäre Necrose tritt dann

viel eher ein als die Desintegration der Gefässwand, und ist also von letzterer als durchaus selbständiger Vorgang zu trennen. Die Schnelligkeit des Eintrittes dieser Erscheinung hängt von der Function desselben und von seiner normalen Ernährung ab.

Die Aufgabe der Gefässe ist bei diesen Vorgängen die, „den durch die zeitweilige Anämie geschädigten Zellen das Material zuzuführen, welches die Coagulation der gerinnungsfähigen Albuminate des Zellinhaltes einleitet und zugleich die Kerne zur Auflösung bringt.“ Stellt sich eine Circulation oder eine Lymphströmung nach Aufhebung des Kreislaufes nicht ein, so resultirt keine Coagulationsnecrose, sondern eine Mortification des gesammten Organes. Eine weitere Betheiligung der Blutgefässe bei diesen Vorkommnissen besteht darin, dass sie eine Flüssigkeit ausschwitzen, welche ausserhalb der Gefässe (bei der Niere in den Harnkanälchen) sich in Fibrin umwandelt. Bedingung zu dieser Gerinnung ist die Erkrankung der Epithelien der Harnkanälchen. Es entsteht also ein wahrer Croup. Eine zweite Bedingung ist nach Weigert die gleichzeitige Einwirkung eines entzündungserregenden Agens auf die des Epithels beraubte Schleimhaut.

Litten beschreibt dann im Folgenden die verschiedenen Arten von Cylindern, welche er in den Nieren der Versuchsthiere vorgefunden. Als dritte Veränderung, neben der epithelialen Necrose und croupösen Exsudation, beschreibt er dann die Verkalkung der gebildeten Cylinder. Dieselbe betraf stets nur diejenigen Theile der Niere, welche der Coagulationsnecrose anheimgefallen waren. Die Verkalkung tritt nach Litten da auf, wo Gewebe, nachdem sie in Folge von Anämie necrotisch geworden sind, wieder von arteriellem Blute in reichlichem Maasse durchströmt werden. Dieser Vorgang ist ein ganz specifischer, keine Ausscheidung der vorher in der Zelle gelösten Salze, und auch hier in der Niere keine Ausscheidung aus dem Harn. Analog hiermit sind die Verkalkungen in verkästen Lungenpartien, — ebenfalls anämischen Coagulationsnecrosen — ferner die Lithopädien, die von Virchow beobachtete Verkalkung der Ganglienzellen des Gehirns u. s. w.

Liess Litten die Ligatur sechs oder mehr Stunden lie-

gen, so gingen auch die Gefässe zu Grunde und es entstand durch Austritt von weissen Blutkörperchen Entzündung, durch Austritt von rothen Hämorrhagien. Lässt man die Ligatur dauernd liegen, so geht das ganze Organ zu Grunde und es finden sich hierbei microscopische Veränderungen oder nicht, je nachdem das Organ noch von Blut oder Lymphe durchströmt wurde oder nicht. Wird dagegen nur ein kleiner Arterienast unterbunden, so verfällt der von denselben versorgte Abschnitt der Coagulationsnecrose, und es entsteht in Folge der Durchströmung des Theils mit Capillarblute oder Lymphe der sogenannte weisse Infarct, wobei dann Epithelien, Glomeruli, Gefässe u. s. w. necrotisch werden. Diese weissen Infarcte sind von einem hämorrhagischen Hof umgeben, und stellen primäre Necrosen dar, sind aber keine entfärbten hämorrhagischen Heerde, da weisse Blutkörperchen und andere Ueberreste einer Hämorrhagie in ihnen gänzlich fehlen. Klinisch beobachtet man sie meistens bei Herzerkrankungen, und da sich dieselben ausserordentlich schnell entwickeln und in Folge dessen nicht resorbirt werden können, so geht aus alle dem hervor, dass dieselben als primäre Necrosen aufzufassen sind. Litten weist auf die Wichtigkeit des Entwickelungsganges dieser Processe hin, da derselbe für sie ausserordentlich characterisch ist, indem die fertigen Producte allerdings eine Verwechselung mit entfärbten Hämorrhagien zuliessen. Die letzteren bilden eine trockene, gelblich-weisse Masse, die Blutpigment enthält. Gleich diesen verfettet auch der hämorrhagische Infarct, nimmt an Umfang ab, wird durch Einwanderung weisser Blutkörperchen von aussen her resorbirt, und es kann so eine Cyste entstehen, oder es bildet sich eine Narbe.

Der Verfasser bespricht zum Schluss noch kurz das Vorkommen dieser Infarcte in anderen Organen und unter pathologischen Verhältnissen, wie Typhus, Scharlach, Herzerkrankungen u. s. w. Microorganismen sollen in den weissen Infarcten nicht vorkommen. Zwischen der den Infarct umgebenden breiten hämorrhagischen Zone und dem weissen Kern findet man oft eine entzündliche Demarcationslinie, welche aus weissen Blutkörperchen besteht, die in den Infarct einwandern und seine Resorption vermitteln. Litten glaubt,

dass sie in Folge eines „entzündlichen Reizes, welchen der Sequester auf die Gefässe der Nachbarschaft ausübt“ entstünden.

Ehe ich nun eine Anwendung von den Ergebnissen der Litten'schen Untersuchung in Rücksicht auf unser Thema mache, sei mir gestattet, zuvörderst einer Arbeit von Weigert zu gedenken.

Der genannte Forscher weist in seinem Aufsatz: „Untersuchungen über den hämorrhagischen Infarct etc.“ auf die wichtige Rolle hin, welche die weissen Blutkörperchen in der Pathologie hinsichtlich der Fibrinbildung spielen und erschliesst uns damit ganz neue Gesichtspunkte. Er sagt, es sei eine bekannte Erfahrung, dass in entzündlichen Exsudaten, wo ausserordentlich grosse Massen von weissen Blutkörperchen aus den Gefässen in die Gewebe eingewandert wären, die Menge des gebildeten Fibrins eine sehr grosse sei, wogegen dieselbe bei den sogenannten Transsudationen, wo nur wenig weisse Blutkörperchen ausgewandert seien, eine sehr geringe wäre. Auch die praemortalen, sogenannten weissen Thromben beständen aus einem Conglomerat von weissen Blutkörperchen.

Das Hauptmoment für das Zustandekommen der Fibrinbildung sei eben in der Necrose der weissen Blutkörperchen zu suchen, mag die letztere nun durch eine Schädigung der Gefässwand oder durch Fremdkörper bedingt sein.

Es werde nun jedoch nicht allein eine Fibrinbildung in flüssigen Substanzen durch die Necrose der weissen Blutkörperchen hervorgerufen, sondern es sei auch möglich, dass die Zellen fester Gewebe durch ein sie umgebendes Exsudat in fibrinähnliche Massen verwandelt würden. Diese Erscheinung sei, vereinzelte Fälle in der Literatur ausgenommen, bis jetzt so gut wie gar nicht berücksichtigt worden.

Das erste, was bei diesen Vorgängen auffallen soll, ist das von Virchow bereits vor einer Reihe von Jahren beobachtete allmälige Verschwinden der Kerne. Mag man die Präparate mit den verschiedenartigsten Reagentien färben und in allen möglichen Zusatzflüssigkeiten untersuchen, ihre Kerne sind nicht mehr nachweisbar. Der Kernschwund erfolgt nach den Versuchen von Weigert binnen 24 Stunden. In den ersten Stunden sind sie noch vollkommen sichtbar,

dann schwinden sie successive und erscheinen später immer blässer und blässer. Daraus folgert Weigert, dass auch bei den übrigen Arten der Coagulationsnecrose bald längere, bald kürzere Zeit verstreichen muss, um die Kerne zum Schwund zu bringen. Hüten müsse man sich jedoch hierbei vor einer eventuell eintretenden Fäulniss des betreffenden Organes, die z. B. durch längeres Verbleiben in Müller'scher Flüssigkeit eintreten könne, da diese Flüssigkeit sehr leicht Fäulnisskeime an sich zieht. Weigert giebt dann ferner an, dass, wenn die betreffenden Stellen als necrotisch erkannt wären, sie doch noch lange nicht als geronnene Gewebstheile anzusehen wären, sondern dass hierbei ausser der microscopischen Untersuchung auch das macroscopische Verhalten in Betracht komme.

Cohnheim giebt an, dass bei der als Coagulationsstarre bezeichneten Necrose die morphologischen Veränderungen an den Zellen so gering und wenig ausgesprochen wären, dass die Diagnose eines solchen necrotischen Theils macroscopisch oft weit sichrer zu stellen wäre als microscopisch. Nichts stäche von seiner Umgebung mehr ab, als ein frischer weisser Niereninfarct von dem normalen Nierengewebe, und doch stimmten die histologischen Verhältnisse bei ersterem und letzterem fast vollständig überein. Er führt aus, dass man diesen Effect durch Unterbindung eines Astes der Art. hepatica eines Kaninchens an der Leber desselben in der schönsten Weise künstlich erzielen könne. Wenn auch nicht von Anfang an, so zeigten doch späterhin die Zellen ein merkwürdiges Verhalten gegen Reagentien. Vor allem sei der Kernschwund charakteristisch. Die Ursache davon sucht Weigert in der Einwirkung von Lymphe auf die Kerne der Zellen, indem er glaubt, dass das Fibrinogen der Lymphe mit den Kernen ein Fibringerinnsel erzeuge.

Was nun die Bedingung anbelangt, unter denen die Coagulationsnecrose zu Stande kommt, so ist auch hier, wie bei der Blutgerinnung, vor allen Dingen die Anwesenheit weisser Blutkörperchen und deren Absterben nothwendige Bedingung. Weigert ist der Ansicht, dass letzteres allein nicht genüge, da man beispielsweise Gewebsstücke in die Bauchhöhle von Thieren bringen könne, wobei, wenn erstere hin-

reichend gross seien, ein Kernschwund keineswegs bemerkbar sei. Es gehöre in erster Linie eine Durchspülung der Gewebe mit fibrinogenhaltiger Lymphe dazu. Weigert weist ferner auf den Unterschied in der Einwirkung fibrinogener Substanz auf lebende und todte Gewebe hin. Bei der gewöhnlichen Blutgerinnung werden alle, oder ein Theil, regelmässig zur Fibrinbildung benutzt, während die anderen Gewebe durch blosses Liegenbleiben in Fibrinogenhaltiger Flüssigkeit nicht gerännen. Er sucht die Bedingung dafür in einem genauen und innigen Zusammentreten der fibrinogenhaltigen Flüssigkeiten. Er kommt dann weiter zu dem Schluss, dass, da die Möglichkeit stets vorliegt, dass die Gewebe im lebenden Körper stets von Lymphe durchströmt werden, sie auch gerinnen müssten, wenn nicht eine besonders gerinnungswidrige Bedingung vorläge. Was die letztere anbelangt, so könnten z. B. die Zellen fettig zerfallen, oder es kann das Gewebe durch chemische oder fermentative Processe verflüssigt werden.

Ich komme nun zur Anwendung der aus den Litten'schen und Weigert'schen Forschungen gewonnenen Resultate auf die in der Placenta vorliegenden Verhältnisse.

Wir hatten bereits Eingangs gesehen, dass es sich in unserem Falle um eine Necrose umschriebener Partien der Placenta handle und als Hauptbeweis den für den Gewebstod charakteristischen Untergang der Kerne der Zotten angeführt. Ferner war als ätiologisches Moment für die Necrose die Bindegewebswucherung um die Gefässe, die Periarteriitis nodosa angegeben worden, die zu einer Verstopfung der Lumina der Arterien führte. Dass von einem plötzlichen Verschluss eines Gefässes hier nicht die Rede sein kann, liegt auf der Hand, da die Periarteriitis der ganzen Sachlage nach nur zu einem allmäligen Verschluss führen kann.

Es könnte nun Angesichts der Annahme, dass der arterielle Zufluss succesive aufgehört hat und somit der einem verstopften Gefässe zugehörige Gewebsdistrict anämisch geworden ist, die Frage aufgeworfen werden, in welcher Weise hier in der Placenta die Infarctbildung zu Stande gekommen ist.

Verfasser gesteht, dass er mit den Circulationsverhältnissen in der Placenta zu wenig vertraut ist, um analog den

Litten'schen Versuchen hinreichende Auskunft darüber ertheilen zu können. Es mag daher einerseits die Beobachtung genügen, dass die Bindegewebswucherung um die Gefässe als ätiologisches Moment für die Infarctbildung erscheint, andererseits der Befund der microscopischen Untersuchung, der zu Folge die in Rede stehenden Districte der Placenta alle Kennzeichen einer wahren Necrose an sich tragen.

Es soll daher im Folgenden noch eine Beschreibung der von mir gefundenen microscopischen Verhältnisse folgen.

Beifolgende Zeichnungen mögen einen kleinen Beitrag zur histologischen Kenntniss geben.

Wir sehen hier als erste Veränderung den bereits erwähnten Kernschwund. Die Kerne der Zotten färben sich nicht mehr, wie unter normalen Verhältnissen, intensiv blauroth, sondern nehmen eine blasse Färbung an, während gleichzeitig ihre Anzahl bedeutend vermindert ist. Figur 3*) zeigt uns das Verhalten der Gewebe in diesem Stadium. Der Raum zwischen den Zotten ist mit feinmaschigem Fibrin ausgefüllt, welches jedenfalls unter dem Einfluss eingewanderter Blutkörperchen durch Gerinnung von Serum, welches aus den Gefässen ausgetreten, entstanden ist, und die Zotten, wie hier ersichtlich, auseinandergedrängt hat. Je weiter der Process vorgeschritten, desto mehr werden die Zotten durch massenhafte Fibrinausscheidung von einander entfernt, und gehen endlich ganz zu Grunde.

In Figur 2 sehen wir die Zotten vollends atrophisch und fast gar keine Kerne mehr enthaltend. Links erblicken wir ein schräg durchschnittenes Gefäss mit starker Bindegewebswucherung in seinem Verlaufe. Das ausgeschiedene Fibrin gruppirt sich entweder als feinmaschiges Fasernetz oder als unregelmässige Längsstreifen, oder endlich in der in Figur 1 angegebenen Form, einer Art der Anordnung, die ich in einer ganzen Reihe von Präparaten nachzuweisen vermochte. Diese Formation entspricht entschieden der Structur, wie wir sie in den Thromben vorfinden. Sie scheint durch schichtenweise Auflagerung des Fibrins entstanden zu sein. Endlich

*) Durch des Verf. eigenes Versehen wurden leider die Zeichnungen nicht in der Reihenfolge angefertigt, dass die zuerst beschriebene auch die erste Nummer trägt.

zeigen sich häufig im Verlauf der Gefässe Anhäufuugen grosszelliger Elemente, wie wir sie in Figur 4 erblicken. Rings um ein grösseres Gefäss befinden sich, eingebettet in ein feines aus Fibrin gebildetes Grundnetz, grosse, kernhaltige Zellen, die wohl als durch Serumaufnahme gequollene Lymphzellen zu bezeichnen sind. Rechts in der Figur sehen wir ein längs durchschnittenes Gefäss, in dessen Umgebung sich noch wenige necrotische Zotten befinden. Sonst ist die ganze Umgebung von dichten Fibrinmassen erfüllt. Die letzteren ordnen sich, ausser in der in Figur 1 ersichtlichen Art und Weise, auch noch in grossen Längszügen an, wie dies zum Beispiel in einem meiner Präparate der Fall war, wo das ganze Gewebe im Umfang von ca. 2—3 Cm. aus dichtem, äusserst hartem Fibrin bestand.

Fassen wir nun zum Schluss nochmals die Resultate zusammen, welche Betreffs der Entstehung und Aetiologie des in der Placenta vorkommenden Infarctes gewonnen wurden, so gelangen wir zu folgendem Ergebnisse.

Ausgehend von den Alex. Schmidt'schen Untersuchungen über die Ursachen der Fibrinbildung im Blut, wurde darauf hingewiesen, eine wie grosse Bedeutung der Anwendung der Resultate dieses Forschers auf die Lehre von den Gerinnungsvorgängen in der Pathologie zukäme. Es wurden ferner diese Arbeiten für unsern speciellen Gegenstand deshalb von so grosser Wichtigkeit, weil sie uns die Erkenntniss jener besonderen Art von Necrose, die man als Coagulationsnecrose bezeichnet, erschlossen. Alsdann wurde die R. Maier'sche Ansicht verworfen, als habe hier eine Bindegewebswucherung um die Gefässe zu einer Anämie der Zotten geführt. Vielmehr gelangten wir zu der Ansicht, dass es sich hier in der Placenta um eine Coagulationsnecrose handle, bedingt durch einen in Folge von Periarteriitis erzeugten Verschluss der Gefässe, wodurch der von einer zugehörigen Arterie versorgte Gewerbedistrict anämisch, dann necrotisch wurde. Als Hauptbeweismittel brachten wir den Kernschwund der Zotten bei.

An der Hand der Litten'schen Untersuchungen fanden wir dann die hier zu Tage tretenden Veränderungen analog den von dem genannten Autor künstlich in anderen Organen dargestellten Veränderungen. Es ergab sich, dass die hier

auftretende Art des Infarctes, der sogenannte weisse Infarct, grundverschieden sei von dem durch Blutaustritt in die Gewebe entstandenen, dem sogen. hämorrhagischen Infarct.

Endlich wurde noch Kenntniss genommen von den Weigertschen Forschungen, denen zu Folge es möglich ist, dass auch die Zellen fester Gewebe durch ein sie umgebendes Exsudat in fibrinähnliche Massen umgewandelt werden können, und zwar soll dies durch die Einwirkung von Lymphe auf die Kerne der Zellen geschehen, die durch das Fibrinogen der Lymphe mit den Kernen ein Fibringerinnsel erzeuge. Ob eine derartige Umwandlung thatsächlich vorkommt, kann hier nicht Gegenstand der Untersuchung sein. Es bestätigte sich nur das reichliche Vorkommen von Fibrin in den verschiedensten Schichtungen und Anordnungen auch in den von mir untersuchten Präparaten.

Wir haben es also hier nach Verfassers Ansicht mit einem sogen. weissen Infarct zu thun, bedingt durch Periarteriitis nodosa. Wodurch die letztere entstanden ist, ob dieselbe als eine Arterienerkrankung aufzufassen, oder in Folge ferner liegender Momente hervorgerufen sei, möge dahingestellt bleiben.

Vorliegende Arbeit wurde im hiesigen pathologischen Institut angefertigt.

Zum Schluss derselben erfülle ich noch die angenehme Pflicht, Herrn Prof. Dr. Ackermann für gütige Ueberlassung des Materials sowohl, als auch für die freundliche Unterstützung bei der Abfassung dieser Arbeit, meinen wärmsten Dank auszusprechen.

1.

2.

3.

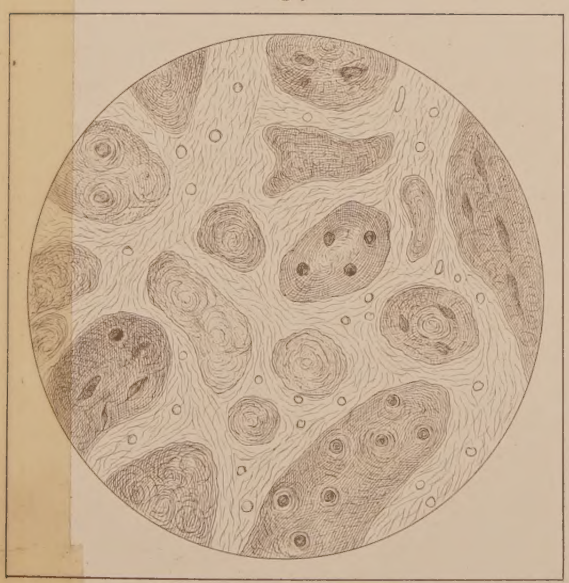

4.

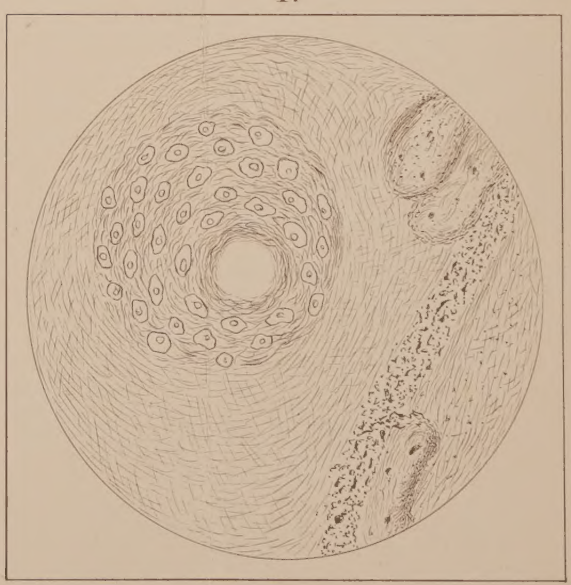

Heinrich Hoffmann.

Lebenslauf.

Am 8. October 1857 zu Halle a/S. als Sohn des Pastors Heinrich Hoffmann und seiner Ehefrau Laura, geb. Wentzel, geboren, wurde ich Ludwig Heinrich Hoffmann in der Religion meiner Eltern, der evanngelischen, erzogen. Meinen ersten Unterricht erhielt ich auf der zum hiesigen Stadt-Gymnasium gehörigen Vorschule, sodann auf dem bezeichneten Gymnasium selbst, welches ich am 5. März 1877 mit dem Zeugniss der Reife verliess. Im Sommer 1877 studirte ich auf der Universität Tübingen, Winter 77/78 in Berlin und von Ostern 1878—79 in Halle, woselbst ich am 5. März 1879 das tentamen physicum bestand. Sommer 1879 setzte ich meine Studien auf der Universität Kiel fort, um Herbst desselben Jahres wieder nach Halle zurückzukehren. Am 10. October 1882 bestand ich das Examen rigorosum.

Meine Lehrer waren:

In Tübingen: Henke, Lothar Meier.

In Berlin: Reichert.

In Kiel: Edlefsen, Heller.

In Halle: Ackermann, Bernstein, Bunge, Fritsch, Genzmer, Giebel, Gräfe, Heintz, Hitzig, Kohlschütter, Kraske, Oberst, Olshausen, Rathke, Schwarz, Solger, Steudener, Volkmann, Weber, Welker.

Allen meinen Lehrern spreche ich an dieser Stelle meinen aufrichtigen Dank aus.

Thesen.

I.

Omnis nucleus e nucleo.

II.

Die Tuberculose ist eine parasitäre Infectionskrankheit.

III.

Carbolöl ist kein Desinficiens.